

## СЛУЧАЙ ИЗ ПРАКТИКИ

УДК 616.831-005

DOI: 10.53498/24094498\_2021\_4\_17

М.К. Сатов<sup>1</sup>, Е.Т. Махамбетов<sup>1</sup>, Е.Ж. Медетов<sup>2</sup><sup>1</sup> АО «Национальный центр нейрохирургии», г. Нур-Султан, Казахстан<sup>2</sup> ГKB №1, г. Шымкент, Казахстан

### ЭНДОВАСКУЛЯРНОЕ ЛЕЧЕНИЕ ФАЛЬКСТЕНТОРИАЛЬНОЙ ДУРАЛЬНОЙ АРТЕРИОВЕНОЗНОЙ ФИСТУЛЫ. ОПИСАНИЕ КЛИНИЧЕСКОГО СЛУЧАЯ

Фалькстенториальная дуральная артериовенозная фистула - это фистула, располагающаяся между листками твердой мозговой оболочки в области фалькстенториального угла. Особенности ангиоархитектоники и локализации подобной фистулы требуют взвешенного подхода к терапевтической тактике. Методом выбора лечения фистул подобной локализации в настоящее время является эндоваскулярный метод. В данной статье мы представляем успешный случай эндоваскулярной эмболизации с применением одновременной катетеризации сразу нескольких афферентов фистулы, так называемая "multiplug" техника. Особенностью данной методики является возможность одновременного введения эмболизирующего агента из нескольких афферентов, что облегчает и ускоряет пенетрацию эмболизата в фистулу и снижает риски его вымывания в венозное русло.

**Ключевые слова:** артериовенозная фистула, эндоваскулярное лечение, "multiplug" техника.

#### Введение

Дуральные артериовенозные фистулы представляют собой патологические артериовенозные шунты в стенках венозных синусов. На долю дуральных артериовенозных фистул (ДАВФ) приходится 10-15% от всех интракраниальных сосудистых мальформации [1, 2]. Из них на долю фалькстенториальных ДАВФ приходится около 4% [3, 4].

Афферентами фистул обычно являются менингеальные ветви из наружной и внутренней сонной артерии. Венозный дренаж имеет переменное строение и обычно определяет клиническую картину заболевания [5]. Клиническая картина заболевания может быть представлена систолическим шумом, общемозговой симптоматикой и в особенно тяжелых случаях внутримозговым кровоизлиянием.

Хирургическое лечение ДАВФ, будь то эндоваскулярное или открытое хирургическое вмешательство, направлено на разъединение патологического сообщения между артерией и веной.

В данной статье мы представляем успешный случай эндоваскулярной эмболизации с применением одновременной катетеризации сразу нескольких афферентов фистулы, так называемая "multiplug" техника. Особенностью данной методики является возможность одновременного введения эмболизирующего агента из нескольких афферентов, что облегчает и ускоряет пенетрацию эмболизата в фистулу и снижает риски его вымывания в венозное русло.

#### Описание клинического случая

Пациент Н. 51 год, мужчина. Жалобы на приступы пульсирующей головной боли и чувство давления в затылочной области. Из анамнеза: болеет в течении 6 месяцев, когда внезапно появилась сильная головная боль, головокружение, тошнота, рвота. При проведении МРТ головного мозга выявлены признаки расширенной вены в области четверохолмной цистерны (рис. 1).

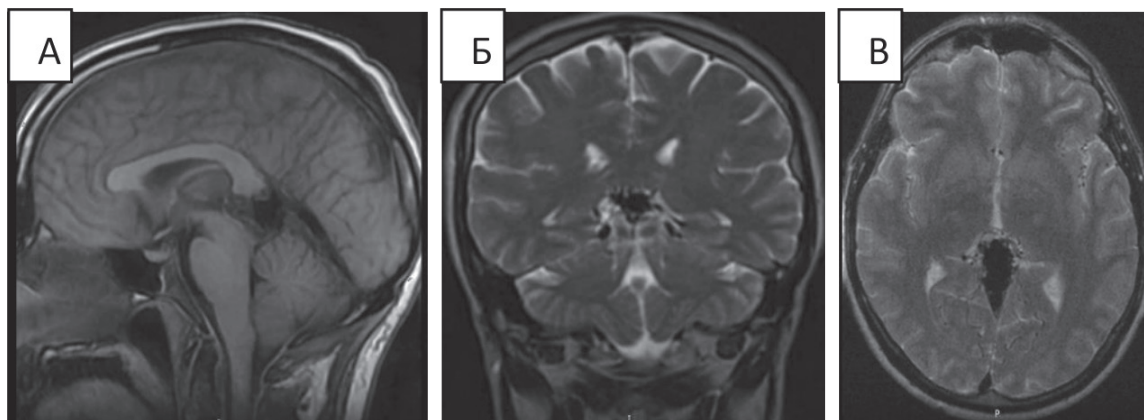


Рисунок 1 - На МРТ головного мозга на сагитальном (А), коронарном (Б) и аксиальном (В) срезах определяются участки потери сигнала за счет эффекта потока на Т1/Т2 взвешенных изображениях в области четверохолмной цистерны

При церебральной ангиографии (рис. 2) определяется дуральная артериовенозная фистула фалькс-тенториального угла с афферентами из артерий Бернаскони-Кассинари (дуральные ветви менингогипофизарного ствола) с обеих сторон, левой затылочной артерии, средней оболочечной артерии с обеих сторон, артерии серпа мозжечка и оболочечных артерий из задней мозговой артерии с обеих сторон. Тенториальные артерии, исходящие из менингогипофизарного ствола, кро-

воснабжают медиальные и медио-латеральные части фистулы. В свою очередь тенториальные ветви из задней мозговой артерии, также известные как артерия Давидовфа и Шехтера (аДШ), кровоснабжают нижнюю поверхность задне-медиальной части намета мозжечка (фалько-теноториальное соединение) [7]. Венозный дренаж осуществляется через систему вены Галена в правый поперечный синус. По классификации Cognard тип 1, Borden тип 1 [5,6].

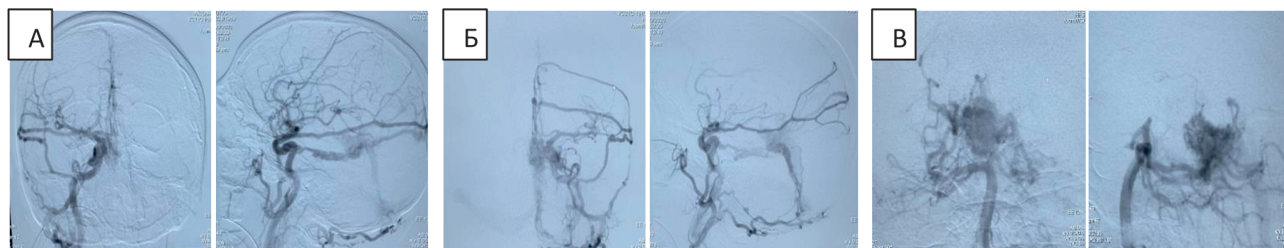


Рисунок 2 – Ангиограмма правой (А), левой (Б) общих сонных артерий и правой позвоночной артерии (В) пациента Н. до операции в прямой и боковой проекции. В раннюю артериальную фазу определяется дуральная артериовенозная фистула с афферентами из левой затылочной, средней оболочечной артерий с обеих сторон и дуральных ветвей фалькс-тенториального угла и сбросом в прямой синус

Учитывая симптомный характер течения заболевания, решено проведение эмболизации дАВФ. Ввиду наличия множества доступных афферентов фистулы и с целью увеличения шансов тотального ее закрытия было решено применить одномоментную катетеризацию сразу двух афферентов фистулы.

Операция проводилась под общим эндотрахеальным наркозом на биплановой ангиографической установке Siemens Axiom Artis. Через трансфеморальный доступ справа и слева, с помощью

гайд катетеров 6F, катетеризированы правая и левая наружные сонные артерии (рис. 3Б). Под ангиографическим и рентгеноскопическим контролем в афференты менингеальных ветвей и далее в область дуральной фистулы фалькс-теноториального угла проведены по микропроводам 0.008 и установлены микрокатетеры с отделяемым концом. Для ангиографического контроля из бассейна вертебро-базиллярной системы произведен радиальный доступ справа (рис. 3А). Гайд катетер установлен в устье правой позвоночной артерии.

Операция проводилась путем введения эмболизирующего агента. Опух одновременно из двух микрокатетеров, двумя нейрохирургами. На контрольных ангиограммах произведена тотальная эмболизация артериовенозной фистулы (рис. 4). Объем введенного эмболизата составил 13,5 мл. В послеоперационном периоде проводилась кортикостероидная и симптоматическая терапия. На контрольном КТ головного мозга определяются артефакты от эмболизата (рис. 5). Пациент выписан на 5 сутки после операции без неврологического дефицита.

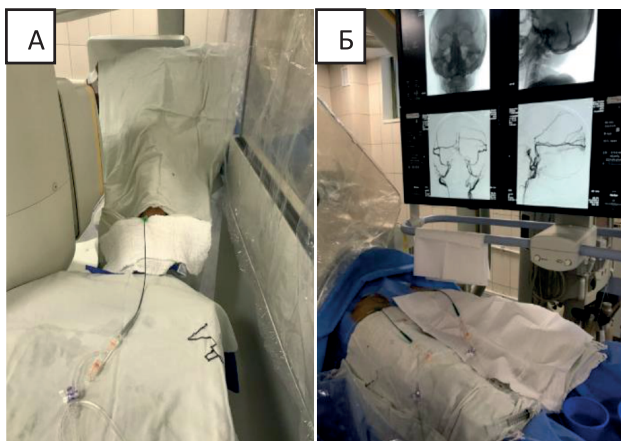


Рисунок 3 – Трансрадиальный (А) и трансфеморальные доступы справа и слева (Б)

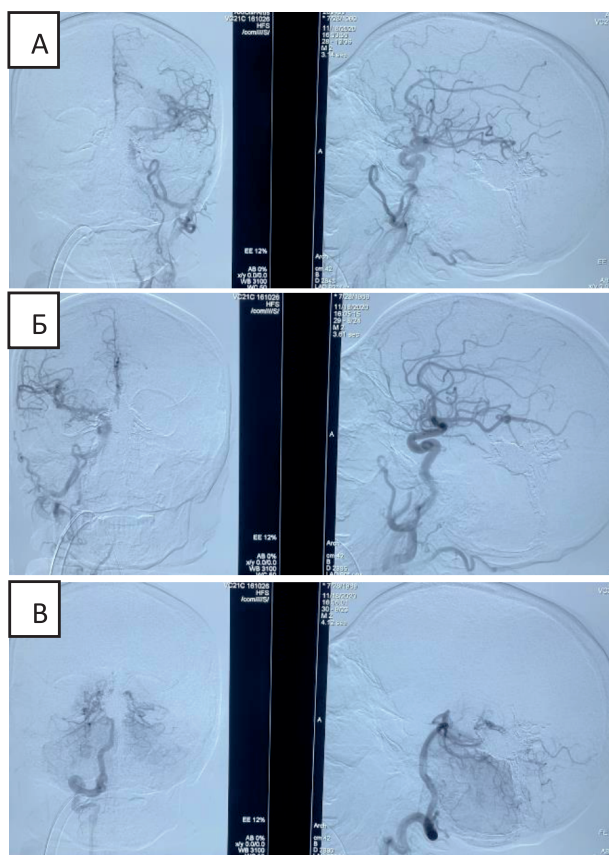


Рисунок 4 – Контрольные ангиограммы из левой (А), правой (Б) ВСА и правой ПА (В)

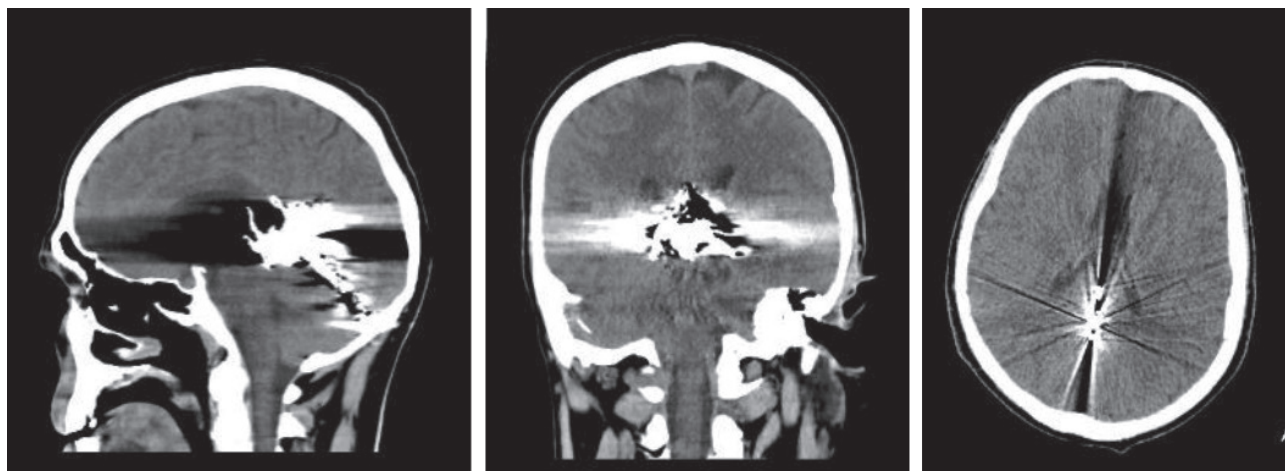


Рисунок 5 – Контрольное компьютерная томография после оперативного лечения. В проекции фалькс-тенториального угла определяются металлической плотности артефакты от эмболизирующего вещества

На контрольных ангиограммах и МРТ (рис. 6, 7) через 6 месяцев после эмболизации на артериальной, капиллярной и венозной фазах данных

за артериовенозную фистулу не выявлено. Пациент чувствует себя удовлетворительно. Жалоб на головные боли не предъявляет.

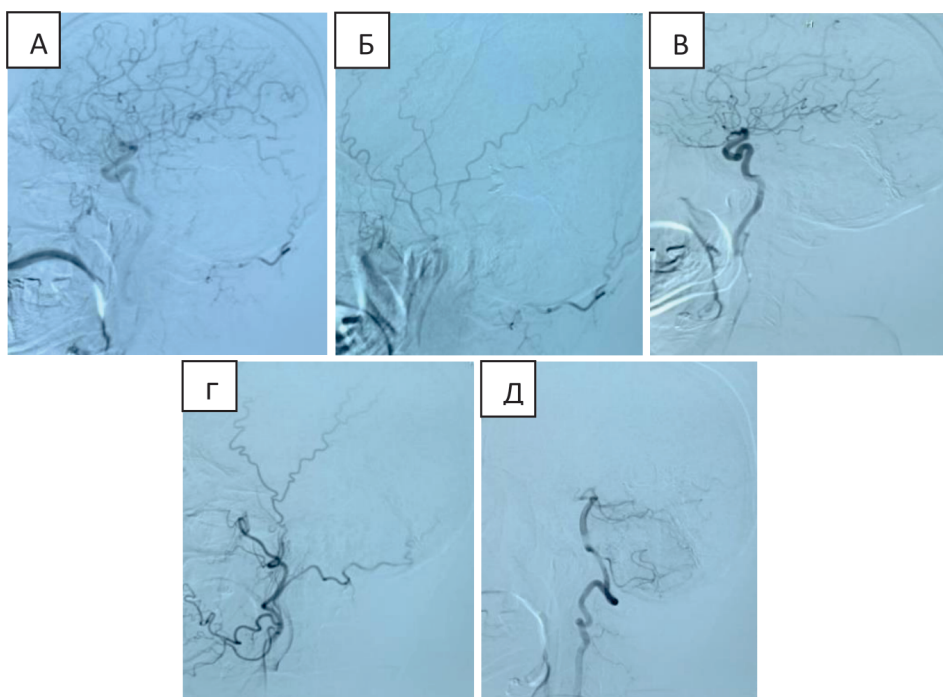


Рисунок 6 – Контрольные ангиограммы в боковой проекции из систем: правой ВСА (А) и НСА (Б), левой ВСА (В) и НСА (Г) и правой ПА (Д)

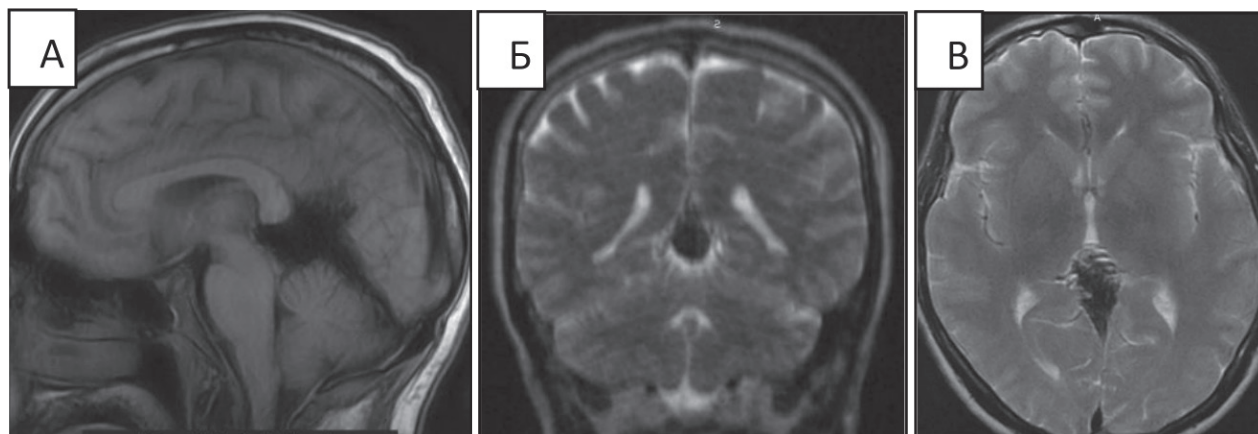


Рисунок 7 – Контрольное МРТ через 6 месяцев в сагитальном (А), коронарном (Б) и аксиальном (В) срезах

### Обсуждение

Дуральные фалькстенториальные АВ фистулы являются наиболее глубоко расположенными и в тоже время наиболее сложным для лечения типом фистул в виду их локализации и особенностей ангиоархитектоники. Эндоваскулярное лечение является методом выбора в хирургии фалькстенториальных дАВФ. В то же время, открытое хирургическое лечение фалькстенториальных АВ фистул технически осложняется наличием густого артериального кровоснабжения тенториальной области и глубинным ее расположением [8, 9].

Zhou L.F. и соавт., отметили, что среди 32 пациентов, которым была проведена хирургическая резекция с 1994 по 2004 год, полная облитерация

фистулы была достигнута у 28 пациентов (87,5%) с 6% смертностью (2/32 пациента) [9].

Согласно данным Tonetti и соавт. радиохирургическое лечение агрессивных дАВФ сопряжено с риском радиационно-индуцированного кровотечения. Годовая частота кровотечений после стереотаксической радиохирουργии при агрессивных фистулах составила 3,0% в течение 164,5 пациенто-лет [10].

В свою очередь эндоваскулярное лечение, согласно Cannizzaro и соавт., в период 2006-2014 годов доля пациентов, получавших лечение только эндоваскулярным путем, увеличилась с 16,1% до 48%, в то время как доля пациентов, получавших открытое хирургическое лечение в пери-



од 1980-1995 годов, снизилось с 38,7% до 20,4%. И при этом долгосрочный неврологический исход был лучше в эндоваскулярной группе и хуже в хирургической группе [11].

В настоящее время с целью эмболизации дАВФ используются различные эмболизирующие агенты на основе этиленвинилалкоголя, цианократных клеевых композиций и микроспиралей. В зависимости от особенностей питающих артерий и дренажных вен используется как трансартериальный, так и трансвенозный доступы. Важным фактором определяющим успех эндоваскулярного лечения дАВФ является заполнение области фистулы и начальных отделов дренажных вен эмболизирующим агентом. В этой связи помимо правильного позиционирования кончика микрокатетера, является создание условий для хорошей пенетрации эмболизата в область фистулы. В последнее время все большей популярностью стала пользоваться методика одновременной катетеризации сразу нескольких афферентов сосуди-

стых мальформаций, так называемая "multiplug" техника [12]. Особенностью данной методики является возможность одновременного введения эмболизирующего агента из нескольких афферентов, что облегчает и ускоряет пенетрацию эмболизата в фистулу и снижает риски его вымывания в венозное русло. В представленном нами клиническом наблюдении применение методики одновременной катетеризации двух афферентов позволило добиться полной одноэтапной эмболизации фалькстенториальной дАВФ.

### **Заключение**

Выбор метода оперативного лечения дАВФ зависит от её ангиоархитектоники и локализации. Современные возможности эндоваскулярной нейрохирургии позволяют проводить лечение сложных дАВФ с максимальной эффективностью и в то же время снизить риск периоперационных осложнений.

### СПИСОК ЛИТЕРАТУРЫ

1. Gandhi D., Chen J., Pearl M., Huang J., Gemmete J., Kathuria S. Intracranial dural arteriovenous fistulas: Classification, imaging findings, and treatment // *American Journal of Neuroradiology*. – 2012. – 33. – P. 1007-1013.
2. Newton T.H., Cronqvist S. Involvement of dural arteries in intracranial arteriovenous malformations 1 // *Radiology*. – 1969. – 93. – P. 1071-1078.
3. Kajita Y., Miyachi S., Wakabayashi T., et al. A dural arteriovenous fistula of the tentorium successfully treated by intravascular embolization // *Surg Neurol*. – 1999. – 52. – P. 294-98.
4. Zhou L.F., Chen L., Song D.L., et al. Tentorial dural arteriovenous fistulas // *Surg Neurol*. – 2007. – 67. – P. 472-81.
5. Borden J.A., Wu J.K., Shucart W.A. A proposed classification for spinal and cranial dural arteriovenous fistulous malformations and implications for treatment // *Journal of neurosurgery*. – 1995. – 82. – P. 166-179.
6. Cognard C., Gobin Y.P., Pierot L., Bailly A.L., etc. Cerebral dural arteriovenous fistulas: clinical and angiographic correlation with a revised classification of venous drainage // *Radiology*. – 1995. – 194(3). – P. 671-680.
7. Wollschläger P.B., Wollschläger G. Eine infratentorielle, meningeal arterie // *Radiologie*. – 1965. – 5. – P. 451-452.
8. Lawton M.T., Sanchez-Mejia R.O., Pham D., Tan J., Halbach V.V. Tentorial dural arteriovenous fistulae: operative strategies and microsurgical results for six types // *Neurosurgery*. – 2008. – 62. – P. 110-124.
9. Zhou L.F., Chen L., Song D.L., Gu Y.X., Leng B. Tentorial dural arteriovenous fistulas // *Surg Neurol*. – 2007. – 67. – P. 472-481.
10. Tonetti D.A., Gross B.A., Jankowitz B.T., Kano H., Monaco III E.A., etc. Reconsidering an important subclass of high-risk dural arteriovenous fistulas for stereotactic radiosurgery // *J Neurosurg*. – 2018. – P. 1-5.
11. Cannizzaro D., Brinjikji W., Rammos S., Murad M.H., Lanzino G. Changing Clinical and Therapeutic Trends in Tentorial Dural Arteriovenous Fistulas: A Systematic Review // *Am J Neuroradiol*. – 2015. – 36. – P. 1905-1911.
12. Cekirge H.S., Saatci I. Republished: Multiplug flow control technique as a novel transarterial curative approach for the endovascular treatment of cerebrovascular malformations // *J Neurointerv Surg*. – 2021.

М.К. Сатов<sup>1</sup>, Е.Т. Махамбетов<sup>1</sup>, Е.Ж. Медетов<sup>2</sup>

<sup>1</sup> «Ұлттық нейрохирургия орталығы» АҚ, Нұр-Сұлтан қ., Қазақстан

<sup>2</sup> №1 ҚКА, Шымкент қ., Қазақстан

## ФАЛЬКСТЕНТОРИАЛЬДЫ АРТЕРИОВЕНОЗДЫ ФИСТУЛАНЫ ЭНДОВАСКУЛЯРЛЫҚ ЕМДЕУ. КЛИНИКАЛЫҚ ЖАҒДАЙДЫҢ СИПАТТАМАСЫ

Фалькстенториальды дуральды артериовенозды фистула – бұл фалькстенториальды бұрыш аймағындағы мидың қатты қабығының қабаттары арасында орналасқан фистула. Ангиоархитектоника және осы тектес фистуланың локализация ерекшеліктері терапиялық тактикаға тыңғылықты көзқарасты қажет етеді. Қазіргі уақытта эндоваскулярлық әдіс ұқсас локализациялы фистулаларды емдеудегі таңдау әдісі болып табылады. Бұл мақалада біз «multiplug» техникасы деп аталатын бірнеше фистула афференттерін бір уақытта катетеризациялауды қолдана отырып, эндоваскулярлық эмболизацияның сәтті жағдайын ұсынамыз. Әдістің ерекшелігі – эмболизат агентін бірнеше афференттерден бір уақытта енгізу мүмкіндігі, бұл эмболизаттың фистулаға енуін жеңілдетеді, тездетеді және оның веноздық арнаға шайылу қаупін азайтады.

**Негізгі сөздер:** артериовенозды фистула, эндоваскулярлы эмболизация, “multiplug” әдісі.

М.К. Satov<sup>1</sup>, Y.T. Mahambetov<sup>1</sup>, Y.Z. Medetov<sup>2</sup>

<sup>1</sup> «National Centre for Neurosurgery» JSC, Nur-Sultan, Republic of Kazakhstan

<sup>2</sup> MCH №1, Shymkent, Republic of Kazakhstan

## ENDOVASCULAR TREATMENT OF TENTORIAL DURAL ARTERIOVENOUS FISTULA. CASE REPORT

Tentorial dural arteriovenous fistula is a fistula located between the dura mater sheets in the area of the falco-tentorial angle. The peculiarities of angioarchitectonics and localization of such fistula require a balanced approach to therapeutic tactics. The method of choice for the treatment of fistulas of similar localization is currently the endovascular method. In this article, we present a successful case of endovascular embolization using simultaneous catheterization of several fistula afferents at once, the so-called “multiplug” technique. A feature of this technique is the possibility of simultaneous administration of an embolizing agent from several afferents, which facilitates and accelerates the penetration of embolizate into the fistula and reduces the risks of its leaching into the venous bed.

**Keywords:** arteriovenous fistula, endovascular embolization, “multiplug” technique.